INTRODUZIONE ALLA NEUROPSICOLOGIA

- parte 3 -

a.a. 2025/2026

Dott.ssa Angelica Daffinà

UTE Cardinal G. Colombo

Cenni di anatomia

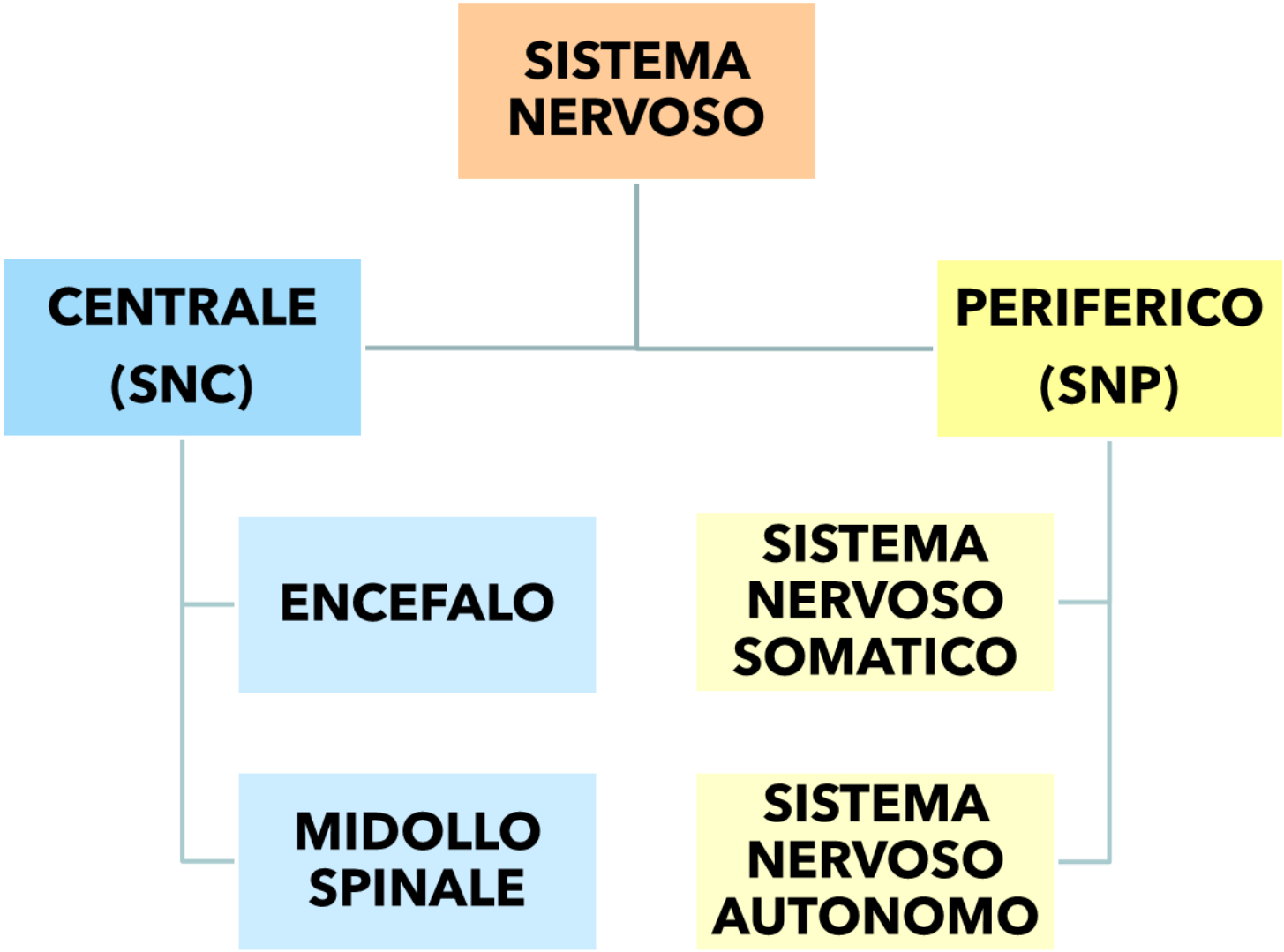

ENCEFALO

L'**encefalo** è rivestito da tre meningi ed è contenuto nella **scatola cranica**.

Le **meningi** sono delle membrane che avvolgono e proteggono il sistema nervoso. Sono tre, dall'esterno verso l'interno:

1. *Dura madre* → esterna, spessa e resistente, a contatto con la scatola cranica
2. *Aracnoide* → centrale, sottile e spugnosa
3. *Pia madre* → interna, sottile e aderente ai tessuti nervosi

Il **cervello** è la parte più grande dell'encefalo.

È diviso in due emisferi:
- Emisfero destro
- Emisfero sinistro

Sono separati dalla **scissura intermisferica**.

Gli emisferi sono tra loro asimmetrici:
- Nella **struttura**: La metà destra è circa l'immagine speculare della sinistra e viceversa
- Nella **funzionalità**: Ogni emisfero possiede funzioni proprie, almeno in parte differenti dall'altro

In particolare, ad esempio, alcuni importanti studi hanno dimostrato che **lesioni** in specifiche aree **dell'emisfero sinistro** possono causare **disturbi del linguaggio parlato e scritto**, mentre l'emisfero destro non mostra lo stesso effetto.

Inoltre, **l'emisfero sinistro controlla le funzioni di senso e i movimenti della mano destra,** che nella maggior parte delle persone (9 su 10) è quella preferita per svolgere le attività manuali quotidiane.

La preferenza manuale è, almeno in parte, dovuta ad aspetti genetici, cioè avviene già prima della nascita.
Il feto comincia a succhiarsi un pollice già dalla 15a settimana di vita intrauterina, e i feti che succhiano il pollice destro sono in netta maggioranza rispetto a quelli che succhiano il sinistro.

Ciascun emisfero è organizzato in **quattro lobi**, ognuno sede di funzioni cognitive differenti, e sono attraversati da **solchi** e **circonvoluzioni.**

Il **lobo frontale** ha un ruolo importante nella progettazione e nell'esecuzione dei movimenti, associate rispettivamente a due aree differenti:

- la **corteccia prefrontale**
- la **corteccia motoria**

strategia, pianificazione e controllo cognitivo

Il **lobo parietale** elabora le informazioni relative alla sensibilità tattile, al dolore, al calore e alla propriocezione degli arti, ovvero capacità del nostro corpo di percepire la posizione, il movimento e la forza degli arti nello spazio, anche senza l'aiuto della vista.

elaborazione sensoriale e spaziale

Il **lobo temporale** è associato all'elaborazione del linguaggio, alla memoria, alla percezione uditiva e visiva, e al riconoscimento di oggetti ed emozioni.

centro di integrazione multisensoriale e cognitivo

Il **lobo occipitale** è la regione del cervello principalmente responsabile dell'elaborazione delle informazioni visive. Agisce come centro principale della visione, permettendo la percezione, l'interpretazione e la creazione di ricordi visivi.

centro di elaborazione, interpretazione e memoria visiva

Il **cervelletto** è suddiviso in due emisferi (cerebellari) ed è associato al controllo e alla coordinazione dei movimenti, oltre che ad alcuni aspetti dell’apprendimento.

Il **tronco encefalico** collega il cervello al midollo spinale, ed è responsabile della regolazione del respiro, del battito cardiaco, della pressione sanguigna e di funzioni legate alla vigilanza e all'attenzione.

MIDOLLO SPINALE

È contenuto nel **canale vertebrale**, costituito dalle vertebre, ed è rivestito dalle tre **meningi** (la *dura madre*, l'*aracnoide* e la *pia madre)*.

Ha l'aspetto di un cordone cilindrico ed è suddiviso in quattro segmenti (dall'alto verso il basso):

1. *Cervicale*
2. *Toracico*
3. *Lombare*
4. *Sacrale*

SOSTANZA BIANCA e SOSTANZA GRIGIA

↓ Contiene le fibre nervose che *trasmettono* i segnali *rapidamente a distanza*.

↓ Contiene la parte delle cellule nervose in cui *avviene l'elaborazione dei segnali*.

Nel **cervello**, la parte più importante è la corteccia, cioè la zona più **esterna**, formata dalla sostanza **grigia**, in modo da permettere un'elaborazione più complessa e connessioni più efficienti tra le informazioni.
Nel **midollo spinale**, invece, la funzione principale è trasmettere segnali nervosi, e per questo le fibre della sostanza **bianca** si trovano nella parte **esterna**, facilitando la conduzione rapida degli impulsi.